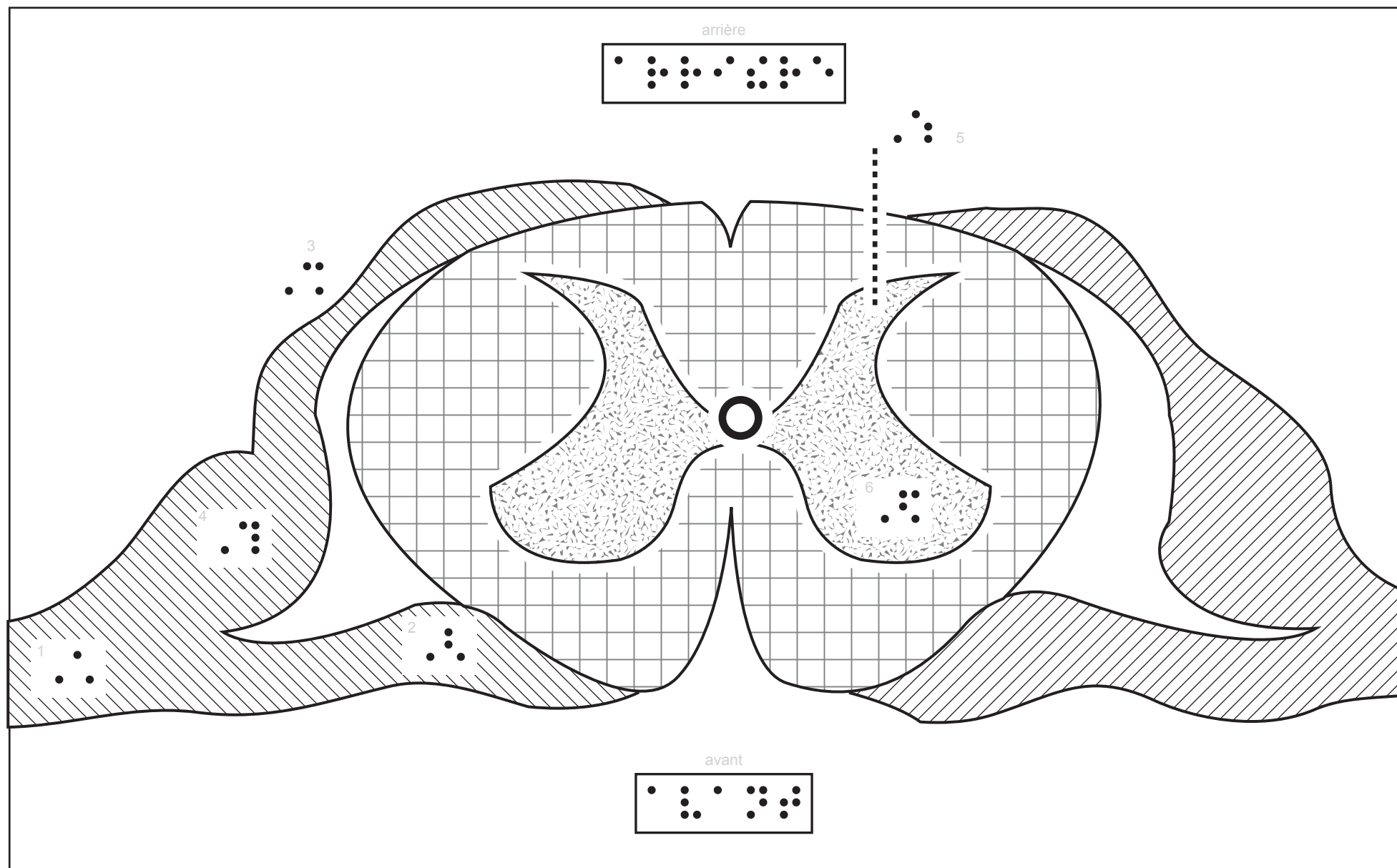






canal de l'épendyme



- 1 : nerf rachidien
- 2 : racine antérieure ( motrice )
- 3 : racine postérieure ( sensorielle )
- 4 : ganglion rachidien
- 5 : corne postérieure ou dorsale
- 6 : corne antérieure ou ventrale



substance grise



substance blanche

