Coupe longitudinale de l'oeil

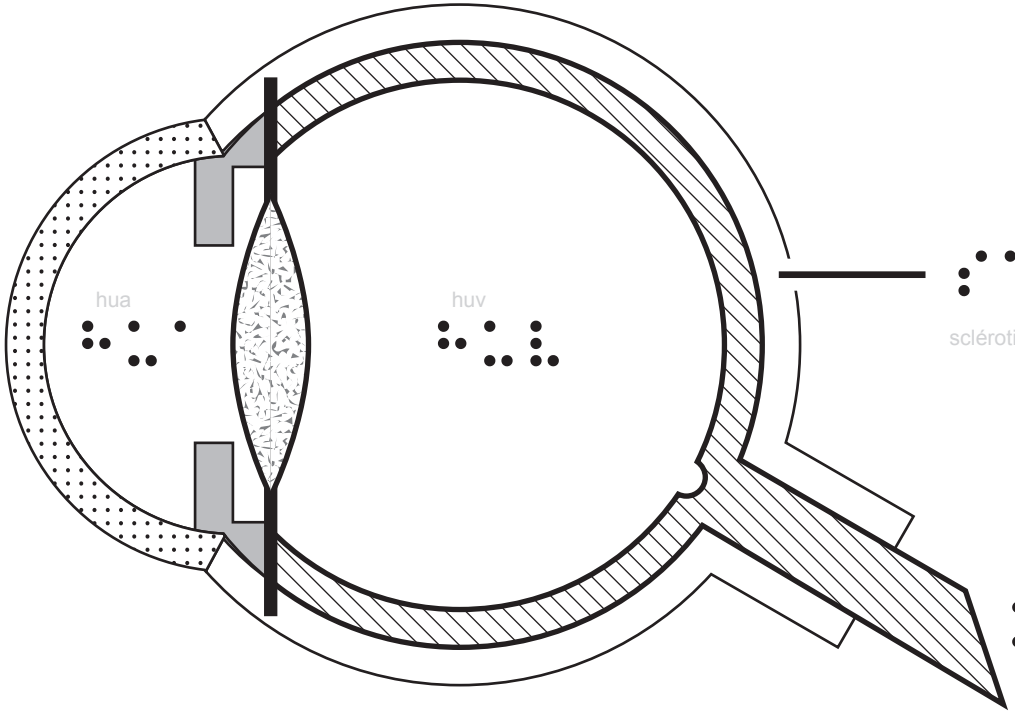

sclérotique

nerf optique

cornée

cristallin

rétine

iris (délimite la pupille)

hua: humeur aqueuse
huv: humeur vitrée

La choroïde sépare sclérotique et rétine.