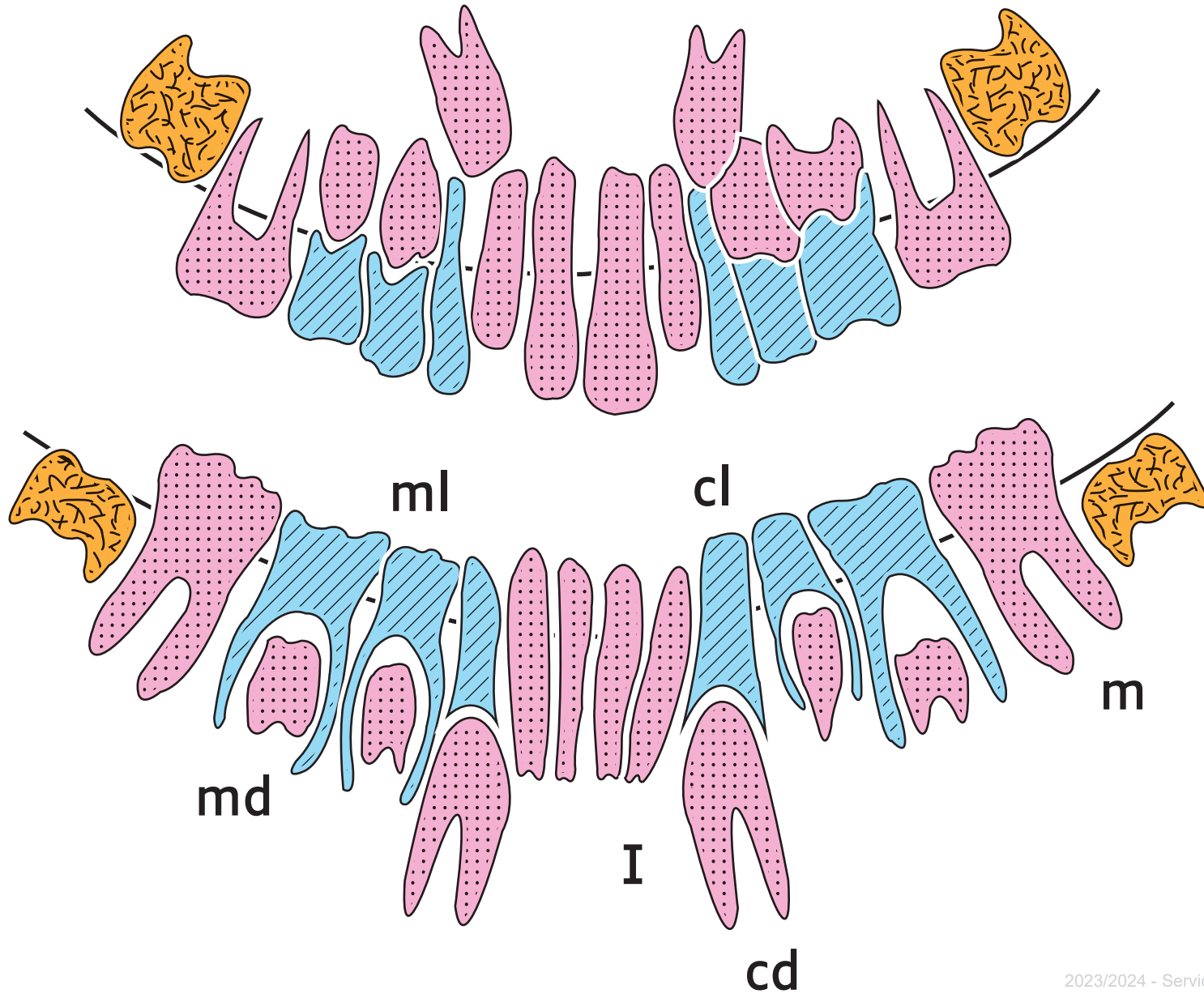
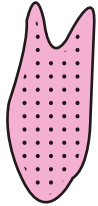


Dessin de la radiographie des mâchoires d'un enfant de 8 ans





molaire définitive en attente



dent définitive



dent de lait

I une incisive définitive

cl une canine de lait

cd une canine définitive en attente sous la dent de lait

ml une molaire de lait

md une molaire définitive sous la dent de lait

m une molaire définitive en place