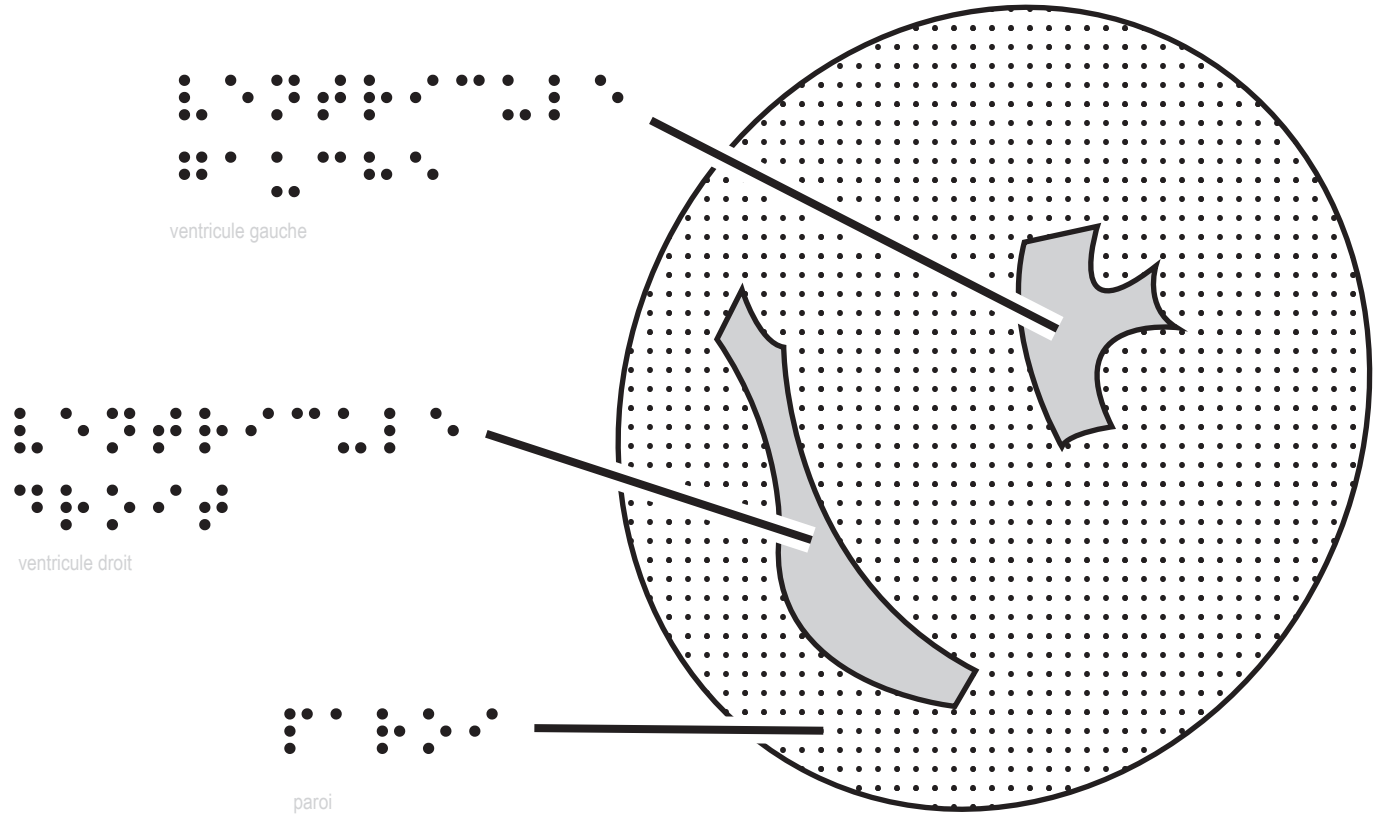


Un cœur de mouton en coupe transversale au niveau des ventricules

Un cœur de mouton en coupe transversale au niveau des ventricules





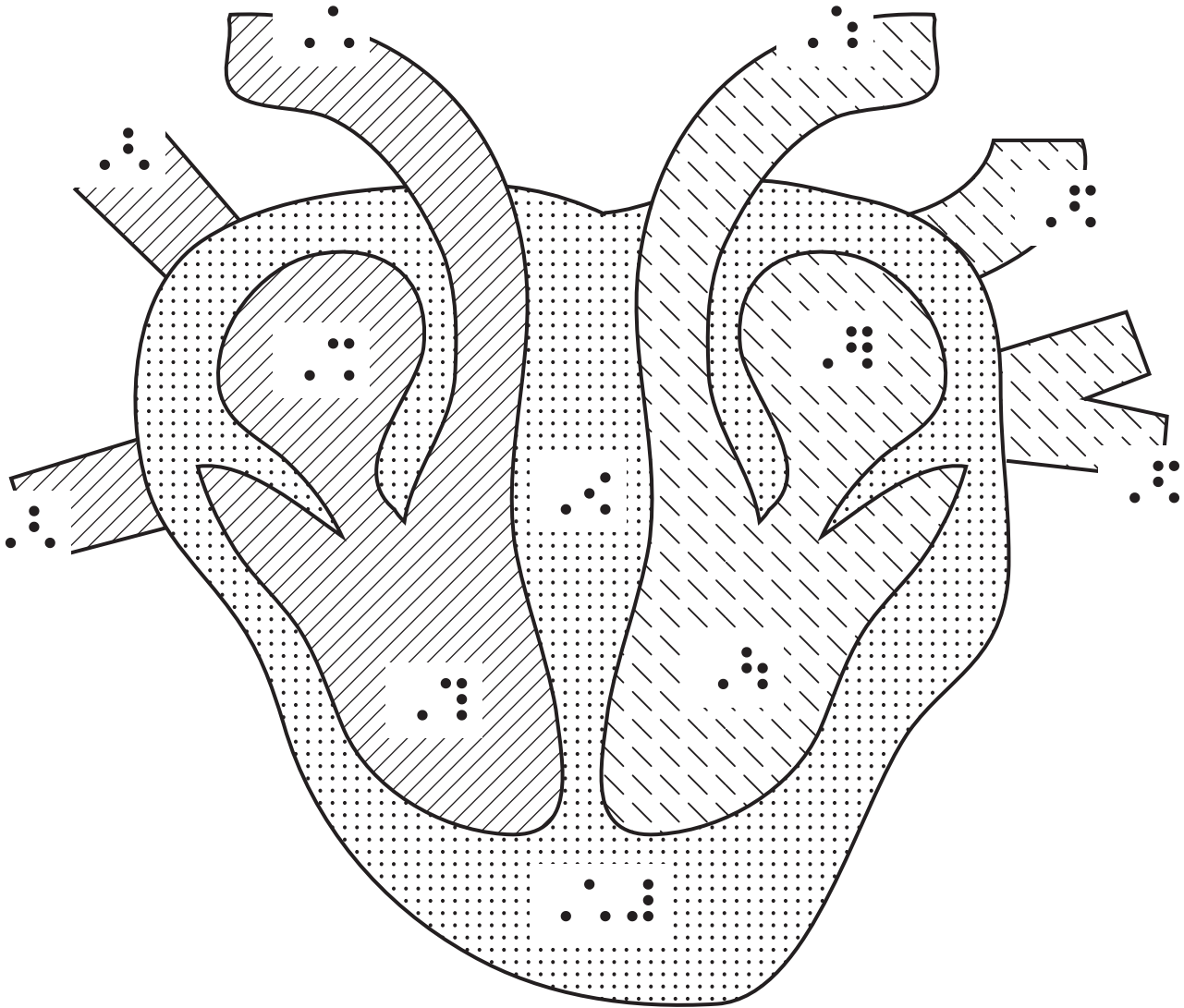


Schéma du cœur humain en coupe longitudinale



- 1: artère pulmonaire
- 2: veines caves
- 3- oreillette droite
- 4: ventricule droit
- 5: artère aorte
- 6: veines pulmonaires
- 7: oreillette gauche
- 8: ventricule gauche
- 9- cloison
- 10: paroi